

گزارش مورد: ملاحظات بیهوشی در بیمار دختر هفده ساله مورد گرانولوماتوز وگنر

دکتر ملیحه صحت

متخصص بیهوشی و مراقبت‌های ویژه

دکتر مصطفی شریفی مفرد

دستیار گروه بیهوشی دانشگاه علوم پزشکی قم، بیمارستان شهید بهشتی، قم، ایران

دکتر محمدرضا حسینی امینی

دستیار گروه بیهوشی دانشگاه علوم پزشکی قم، بیمارستان شهید بهشتی، قم، ایران

دکتر محمد سعیدی^۱

استادیار گروه بیهوشی دانشگاه علوم پزشکی قم، بیمارستان شهید بهشتی، قم، ایران

Case Report: Anesthesia Considerations in Wegener's Granulomatosis

Malihe Sehat, MD

Mostafa Sharifi Mofrad, MD

Mohammad Reza Hoseini Amini, MD

Mohammad Saeidi, MD

ABSTRACT

Wegener's granulomatosis is a systemic autoimmune vasculitis that is associated with vascular involvement and can affect any organ. The most important organs of involvement are kidneys, upper and lower respiratory tract. Because Wagner is a rare and dangerous disease, it can lead to death if not treated at the right time with medication and sometimes surgery with special anesthesia considerations. We report a 17-year-old female patient with Wegener's granulomatosis who scheduled thoracotomy surgery under general anesthesia with a diagnosis of bronchopulmonary fistula.

چکیده

گرانولوماتوز وگنر یک واسکولیت سیستمیک اتوایمیون (خودایمنی) است که با درگیری عروق همراه بوده و می‌تواند هر ارگانی را درگیر کند. از مهم‌ترین محل‌های درگیری، کلیه‌ها و سیستم تنفسی فوقانی و تحتانی هستند. از آنجا که وگنر بیماری نادر و خطرناکی است، در صورتی که به موقع تحت درمان دارویی و بعضاً جراحی با ملاحظات خاص بیهوشی قرار نگیرد، می‌تواند منجر به مرگ بیمار گردد. در این گزارش به بررسی یک بیمار دختر هفده ساله مبتلا به گرانولوماتوز وگنر می‌پردازیم که با تشخیص فیستول برونکوپولمونری، کاندید جراحی توراکتومی گردید و تحت بیهوشی عمومی قرار گرفت.

^۱. نویسنده مسؤول: Dr.msaeidi@hotmail.com

مقدمه

گرانولوماتوز وگنر یک واسکولیت سیستمیک اتوایمیون است که با درگیری عروق کوچک، متوسط و بزرگ همراه است. این بیماری، وضعیت نادری با شیوع ۲۴ تا ۱۵۷ مورد در یک میلیون نفر در اروپا است و درگیری آن مولتی سیستمیک است (۱). از مهم‌ترین محل‌های درگیری، کلیه‌ها و سیستم تنفسی فوقانی و تحتانی هستند. تظاهرات کلینیکی این بیماری می‌تواند شامل رینیت، سینوزیت و اُتیت مدیا همراه سرفه باشد.

گرانولوماتوز وگنر می‌تواند هر ارگانی را درگیر کند و برای مثال درگیری پوست و چشم نیز گزارش شده‌اند. طبق نظر ACR بایستی ۲ معیار از ۴ معیار ذیل برای تشخیص این بیماری وجود داشته باشد.

۱- زخم‌های دهانی یا ترشحات بینی

۲- حضور ندول‌ها یا کاویته در رادیوگرافی سینه

۳- سدیمان ادراری غیرنرمال

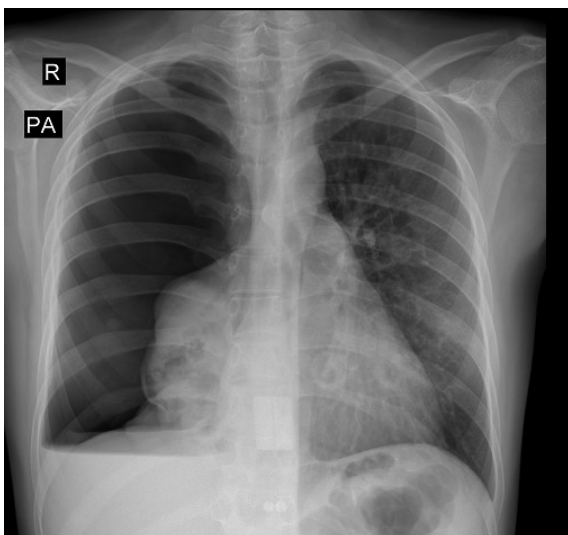
۴- التهاب گرانولوماتوز در بیوپسی

به نظر می‌رسد هر دو جزء سیستم ایمنی هومورال و سلولی در این بیماری درگیر باشند. ANCA^۲ یکی از آزمون‌های توصیه شده برای تشخیص این بیماری است و در ۸۵ درصد بیماران مثبت گزارش شده است. از آنجا که وگنر بیماری نادر و خطرناکی است، در صورتی که به موقع تحت درمان دارویی و بعضاً جراحی با ملاحظات خاص بیهوشی قرار نگیرد، می‌تواند منجر به مرگ بیمار گردد (۲).

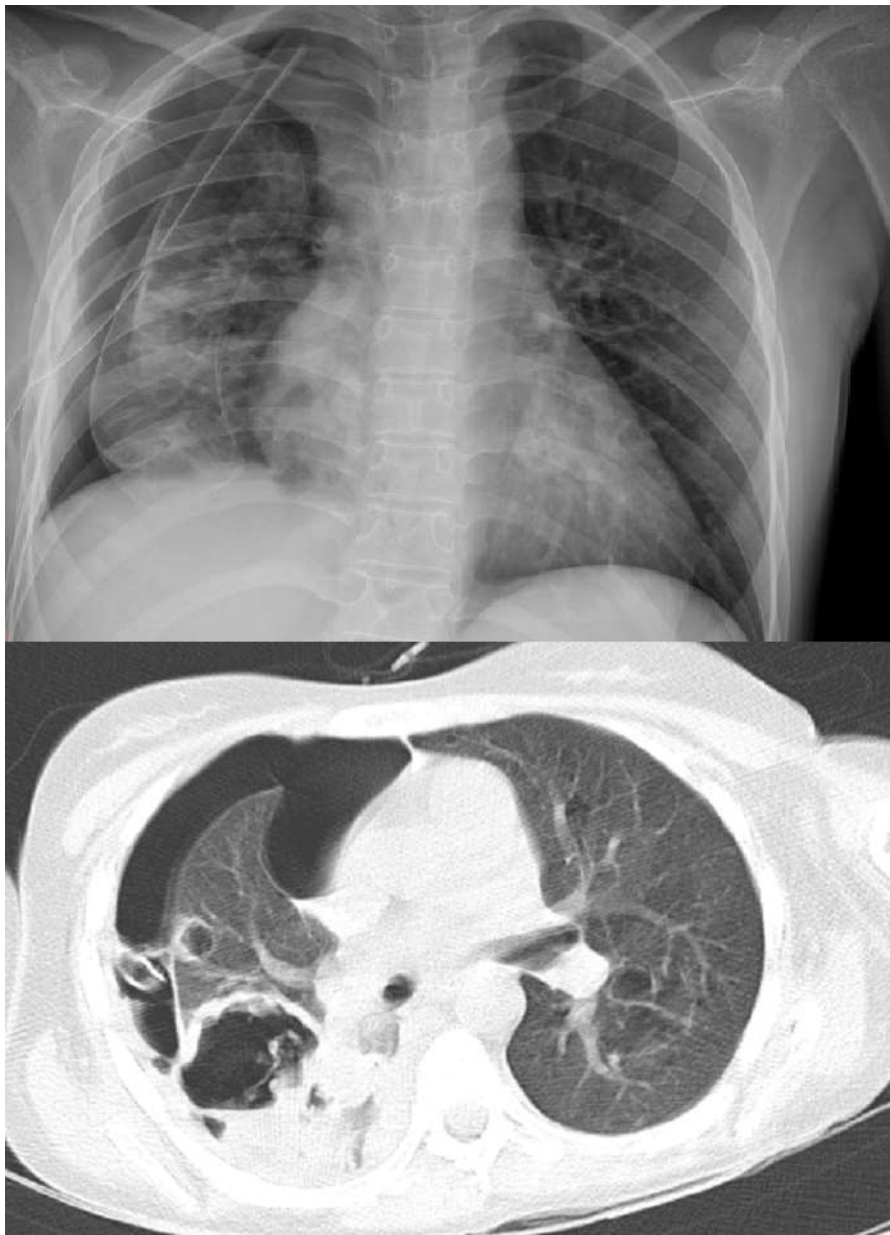معرفی بیمار

بیمار دختری هفده ساله بود که با تظاهرات تنگی نفس، سرفه و احساس سنگینی در قفسه سینه به دنبال راه رفتن سریع مراجعه کرده و یک ماه قبل برای وی تشخیص گرانولوماتوز وگنر گذاشته شده بود. داروهای مصرفی بیمار سیکلوفسفاماید، لوزارتان، آلدرونیت و پردنیزولون بودند. در عکسبرداری از قفسه سینه، روی هم خوابیدگی ریه راست و کاویته‌های متعدد در آن وجود داشت (عکس شماره یک) که با احتمال پنوموتوراکس خود به خودی برای بیمار لوله سینه‌ای در سمت راست تعبیه شد و پس از آن بیمار دچار کراکل ریه راست و تشدید دیسترس تنفسی و خروج مداوم هوا از لوله سینه‌ای گردید (عکس شماره دو).

عکس شماره یک



². Antineutrophil cytoplasmic antibodies



عکس شماره دو

Cr = ۱,۶

HCT = ۳۱

علایم حیاتی قبل از عمل به شرح زیر است:

HR = ۱۰۵

RR = ۳۰

BP = ۱۰۵/۷۰

SpO₂ = %۹۴

بیمار در نهایت با تشخیص فیستول برونکوپولمونری کاندید جراحی توراکوتومی راست و ترمیم فیستول قرار گرفت و آزمایش‌های قبل از عمل به شرح زیر است:

BUN = ۵۰

K = ۵,۷

در بیهوشی برای بیمار پره‌مدیکاسیون با دو میلی گرم میدازولام و ۱۰۰ میکروگرم فنتانیل و سپس القاء بیهوشی با پروپوفول (دو میلی‌گرم به ازاء هر کیلوگرم وزن بدن) و آتراکوریوم (نیم میلی‌گرم به ازاء هر کیلوگرم وزن بدن) انجام پذیرفت و بیمار با لوله تراشه اسپیرال کافدار سایز ۶ لوله‌گذاری شد و نگهداری بیهوشی با انفوزیون پروپوفول و رمی فنتانیل تأمین گردید. جراح در طی عمل جراحی متوجه نشت هوای وسیع شده و با همکاری و نظر متخصص بیهوشی بیمار به طور دستی تهویه شد که سرانجام محل نشت هوا در لوب فوقانی ریه راست با موفقیت ترمیم شد و بیمار با لوله تراشه در پایان عمل جراحی به بخش مراقبت‌های ویژه فرستاده شد. در پایان عمل با هدف کاهش درد پس از عمل و کمک به تنفس مناسب‌تر، بلوک بین دنده‌ای توسط متخصص بیهوشی انجام پذیرفت. دو روز پس از عمل بیمار لوله تراشه بیمار در وضعیت هوشیار ضمن پایداری وضعیت همودینامیک خارج شد و مصرف کورتون ادامه یافت.

بحث

بیماران دچار وگنر در ۹۰ تا ۹۷ درصد موارد یک یا چند کاویته در ریه‌های خود دارند (۳ و ۴). در گرافی سینه در ۳۴ درصد موارد نیز ناهنجاری‌هایی دیده می‌شود که به طور شایع اینفیلتراسیون ندولار دو طرفه هستند و گاهی خونریزی آلوئولار وجود دارد (۵). بیهوشی در این بیماران چالش - برانگیز است چرا که گرفتاری راه هوایی فوقانی می‌تواند منجر به تنگی ساب‌گلوت و لوله‌گذاری دشوار ناشی از آن شود. نکته قابل ملاحظه این است که در صورت مشخص شدن درگیری وسیع راه هوایی

فوقانی بایستی در حد امکان از بیهوشی عمومی پرهیز شود. در چنین مواردی بی‌حسی ناحیه‌ای (به عنوان مثال اپیدورال آنستزی) می‌تواند یک جایگزین منطقی باشد. بلوک‌های عصبی محیطی نیز در هنگامی که بیهوشی عمومی کنترااندیکه یا با ریسک بالا همراه است، برای دردهای پس از جراحی بخصوص گزینه مناسبی است (۶). به دلیل آنکه این بیماران در هر زمان در معرض انسداد تهدید کننده راه‌های هوایی قرار دارند، می‌توان به طور پیشگیرانه از تکنیک تراکتوستومی در سطح زیر تنگی موجود جهت تهویه مناسب بهره برد. در شرایط اورژانسی در صورتی که لوله‌گذاری و تهویه دستی امکان‌پذیر نباشد، استفاده از تکنیک‌های کریکوتیروئیدوتومی یا کانولاسیون ترانس تراکئال نجات‌دهنده جان بیمار هستند و همه این راهکارها بایستی مد نظر متخصص بیهوشی برای اداره هرچه بهتر راه هوایی باشد (۷). در هنگام بیهوشی این بیماران تجهیزات کامل اعم از لوله تراشه‌های کافدار و غیر کافدار و تیغه‌های لارنگوسکوپ در سایزهای مختلف و گاید و بوژی باید مهیا باشد که در بیمار مورد نظر از لوله تراشه کافدار سایز ۶ جهت لوله‌گذاری استفاده شد و همچنین لارنگوسکوپ مستقیم بایستی محتاطانه انجام شود و از تلاش‌های مکرر جهت لوله‌گذاری به دلیل ریسک بالای خونریزی از گرانولوم‌های دهانی بایستی پرهیز شود چرا که خونریزی خود باعث بدتر شدن وضعیت اداره راه هوایی در چنین بیمارانی می‌شود (۸).

قبل از بیهوشی به عنوان پره‌مدیکاسیون بایستی استرس دوز هیدروکورتیزون در این بیماران تزریق گردد و در هنگام القاء و نگهداری بیهوشی به دلیل اختلال عملکرد کلیه‌ها، دوز داروهای هوشبر باید

تنظیم و کاهش داده شود و طی بیهوشی در مورد استفاده از مورفین و میدازولام و دیازپام محتاطانه عمل شود(۹).

نتیجه

تشخیص گرانولوماتوز و گنر می تواند چالش برانگیز باشد. متخصص بیهوشی در اداره راه هوایی چه در شرایط اورژانس تهدید کننده حیات این بیماران و چه در اتاق عمل جهت اداره راه هوایی در هنگام بیهوشی عمومی و ریکاوری پس از عمل جراحی نقشی کلیدی به عهده دارد، بخصوص اینکه بیمار اندیکاسیون عمل جراحی ماژوری همچون توراکتومی داشته باشد، که مسؤولیت متخصص

بیهوشی را سنگین تر می نماید و بایستی دقت لازم را در مورد تشخیص و کشف تنگی ها و احتمال خونریزی های راه های هوایی فوقانی و تحتانی در هنگام ویزیت پره آپ (پیش از عمل) به عمل آورد و ارزیابی عملکرد کلیه ها و رزرو تخت آی سی یو و رزرو خون برای بیمار انجام شود. اهمیت علائم بالینی بیماران و گنر از جمله ویزینگ بازدمی و استریدور دمی و خشونت صدا در ارزیابی راه هوایی این بیماران بخصوص پیش بینی انسداد راه هوایی برنامه ریزی جهت مدیریت آن بسیار مهم است. در هنگام بیهوشی دوز داروها بایستی بر اساس اختلال عملکرد کلیه ها تنظیم شوند.

REFERENCES

1. Mahr AD, Neogi T, Merkel PA: EP: demiology of wagners granulomatosis : lessons from descriptive studies and analysis of genetic and environmental risk determinats. Clin exp Rheumatol 2006; 24: S82-91.
2. Hu CH, O Loughlin S, Winkelmann RK: cutaneous manifestations of wagners granulomatosis: an analysis 1977; 113: 175-182.
3. Langford AL, Hoffman GS. Wegners granulomatosis, Thorax 1999; 54; 629-37.
4. Sneller MC. Wegners granulomatosi, JAMA 1995; 273; 1288-91.
5. Hofman GS, Kerr GS, Leavit RY, Hallahan CW, Lebovics RS, Travis WD, et al. Wegners granulomatosis: An analysis of 158 patients. Ann Intern med 1992; 116: 488-98.
6. Tuncer B, Yilmaz D, Gunaydin G, Ozer E, Sezer GB, Ganakci N. Peripheral nerve blocks in surgery. Totbio Dergisi 2013; 12; 83-7.
7. Mathisen DJ, Grillo HC (1994) Airway management of Tracheal stenosis. In: Roberts ST(ed) clinical management of the airway. WB Saunders, Philadelphia, p 307.
8. Rookord I, Hectman S, Buluch AR, Kaye AD, Manmohan Singh V, Wegners granolomatosis: M.E.J. Anesth, 2009, 20: 21-9.
9. Sear J: Effect of Renal Function and Failure. In Park GR, Sladen RN(eds): Sedation and Anesthetics in the critically III. Oxford, Blackwell Science, 1995, PP; 108-129.